

COVID MELLKASI CT ÉS STRUKTÚRÁLT LELETE

AJÁNLÁS

Kiadta:

Egészségügyi Szakmai Kollégium, Radiológia Tagozat
dr. Battyáni István
ESZK Radiológia Tagozat elnöke

Egészségügyi Szakmai Kollégium, Radiológia Tanács
prof. dr. Bogner Péter
ESZK Radiológia Tanács elnöke

Országos szakfelügyelő főorvos, radiológia
dr. Bágyi Péter

Magyar Radiológusok Társasága
prof. dr. Berényi Ervin
Magyar Radiológusok Társaságának elnöke

Kiadás dátuma: 2020. május 13.

Változat: 2020_05_13_COVID_mellkas_CT_strukturált_lelet_ajanlas_V2.04

Frissítve:

1. 2020. április 2.
Változat: 2020_04_02_COVID_mellkas_CT_strukturált_lelet_ajanlas_V2.02
2. 2020. április 6.
Változat: 2020_04_06_COVID_mellkas_CT_strukturált_lelet_ajanlas_V2.03
3. 2020. május 13.
Változat: 2020_05_13_COVID_mellkas_CT_strukturált_lelet_ajanlas_V2.04

Készítették:

- Szukits Sándor
(PTE KK Orvosi Képző Központ)
- Kovács András
(PTE KK Orvosi Képző Központ)
- Harmouche Ahmed
(PTE KK Orvosi Képző Központ)
- Kövér Ferenc
(Pécsi Diagnosztikai Központ)
- Székely András
(DE KEK Központi Radiológiai Diagnosztika)
- Kerpel Fronius Anna
(Országos Korányi Pulmonológiai Intézet)
- Maurovich Horvat Pál
(SE Orvosi Képző Központ)
- Bágyi Péter
(DE KEK Központi Radiológiai Diagnosztika)

Tartalom

TARTALOM	3
1. BEVEZETÉS	4
2. COVID-19	6
3. COVID-19 MELLKAS CT PROTOKOLL	7
4. COVID-19 MELLKAS CT - ELTÉRÉSEK	8
4.1. TÍPUSOS ELTÉRÉSEK	9
4.2. NEM SPECIFIKUS ELTÉRÉSEK.....	10
4.3. ATÍPUSOS ELTÉRÉSEK	11
4.4. PNEUMONIA SZEMPONTJÁBÓL NEGATÍV VIZSGÁLAT	12
4.5. CT SÚLYOSSÁGI INDEX.....	13
4.6. LELETEZÉSI ÚTMUTATÓ COVID-19 IRÁNYÚ MELLKAS CT-K ESETÉRE	14
5. AZ AXIS COVID-19 STRUKTURÁLT LELETEZŐ RENDSZER HASZNÁLATI ÚTMUTATÓJA	15
A rendszer használata internetböngésző segítségével	15
Regisztráció	15
Bejelentkezés a rendszerbe	15
Páciensek listája	16
Új páciens rögzítése	16
Páciensek áttekintő nézete	16
Új ellátási esemény rögzítése, mentése.....	17
Űrlap kitöltése.....	17
Kitöltött űrlap mentése, lelet megtekintése	18
Lelet generálása	18
Korábbi ellátási esemény szerkesztése	19
Ellátási esemény törlése	19
Profil	19
Kilépés.....	19
Automatikus kiléptetés	19
Súgó	20
6. IRODALOMJEGYZÉK	21

1. Bevezetés

Magyarországon jelenleg nem indokolt a CT-vizsgálat nagy tömegű, kiterjedt, szűrő- vagy első diagnosztikus tesztként történő végzése, mert bár a készülékek száma összességében megfelelő, földrajzi eloszlásuk, elérhetőségük, üzemeltethetőségük nem minden esetben fedik a járványközpontok igényeit.

Figyelembe kell lenni a készülék- és vizsgálószoba-fertőtlenítési/szellőztetési időt (az átteresztőképesség max. 2 páciens/óra, ha semmi másra nem használjuk a készüléket).

Ugyanakkor:

- 1. akut műtét esetén, amennyiben készül egyéb régióról akut CT, mellkas CT vizsgálattal ki kell egészíteni**
- 2. akut műtét esetén, amennyiben a műtét időpontjáig nincs vírus teszt eredmény vagy bizonytalan és nem zárható ki a betegnél COVID-19 fertőzés, klinikus kérésére készítsünk mellkas CT-t**
- 3. akut/elektív műtét esetén, amennyiben a vírus teszt negatív, de klinikailag alsó légúti fertőzés gyanúja fennáll, klinikus kérésére készítsünk mellkas CT-t**
- 4. SBO-ról érkező összes betegnél, ha egyéb régióról akut CT készült, mellkas CT vizsgálattal egészítsük ki**

Igazolt COVID-19 betegek esetében a bármely okból szükségessé váló műtét előtt is csak akkor kell mellkas CT-vizsgálat, ha azt a klinikai kép egyébként is szükségessé teszi.

Jelen dokumentum célja:

1. A vírussal kapcsolatos alapvető ismereteket átadni,
2. illusztrálni a COVID-19 pneumoniára
 - a. **típusos,**
 - b. **gyanús és**
 - c. **nem jellemző** radiológiai (CT) morfológiát,
3. segítség az egységes leletezési szemlélet kialakításához

2. COVID-19

1. A pandémiáért felelős kórokozó 2019 végén került azonosításra Kínában*
 2. Kiindulási gócként a vuhani halpiacot emlegetik*
 3. A betegség tünetei változatosak; leggyakrabban: láz, száraz köhögés, mellkasi fájdalom, légzési nehézségek és fáradékonyság
 4. A páciensek 80% enyhébb formában átfertőződik (**enyhe**), 20 % lesz beteg:
 5. Utóbbiaknál vagy nem életveszélyes tüdőgyulladás (**súlyos**) vagy ARDS (**kritikus**) alakul ki
 6. A COVID-19-ért felelős vírus egy bétakoronavírus, ami rendszertanilag a SARS vírussal azonos alnemzetségbe tartozik. A MERS távolabbi rokona
 7. Ez a vírus a SARS vírushoz hasonlóan az ACE2 (angiotenzin-konvertáló enzim 2) receptort használja a sejtekbe jutáshoz
 8. ACE-2 receptorok* találhatóak a tüdőben és a vesékben is; a SARS vírus közvetlen tüdőkárosodást okozhat, sőt fehérjéi a tüdő-, vese- és máj sejtekben is apoptózist indukálhatnak
- * A korai életszakaszban ennek expresszációja nem teljes; további védeltséget nyújtanak (elméletileg) az alfa koronavírusok (gyakoribbak) által termelődött antitestek.

3. COVID-19 mellkas CT Protokoll

Protokoll	Mellkas - COVID				
Indikáció					
Előkészítés	A vizsgálóasztal magasságát a beteg vizsgáló helyiségbe kerülése előtt úgy szükséges beállítani, hogy a páciens egyedül fel tudjon feküdni, vagy a szállítók/kísérők át tudják fektetni/emelni. Ha a beteg tudja, akkor a kezét helyezze a feje fölé. Ha nem lehetséges akkor mindkét kar a test mellett legyen kinyújtva vagy a medence előtt fogja össze kezét. Felfektetés után - ha a gép kezelőszervei lehetővé teszik - a kísérő személyzet mozgassa a beteget vizsgálati magasságba.				
Mérések					
Rekonstrukciók, képanyag	Fázisok	Natív			
	Vizsgálendő terület	Feje a gantry felé, testével hanyatt fekvő helyzetben. Topo: AP mellkas, felső has. Vizsgálendő terület: Tüdőcsúcstól a phrenico-costalis szögletig.			
	Egyéb adatok:	120 kV, 25 mAs, géptől függő dózisredukciós mechanizmus (low-dose)			
	Felirat/label	Natív			
	Ablak	lágyrész	tüdő	tüdő	lágyrész/tüdő
	Szeletvastagság	1 mm	1	10	2-3 mm
	Increment	0,7-1	0,7-1	0,7-1	0,7-1
	Irány	Axialis	Axialis	Axialis	Cor/Sag
	Kernel/Filter	Soft	Hi-res	Hi-res	Soft/Hi-res
	Típus	MPR	MPR	MIP	MPR

Megjegyzés A vizsgálat végén a páciens asztalt az operátori helyiségben lévő kezelőgombok segítségével húzza ki az operátor, a kísérő személyzet helyezze vissza a páciens a szállító ágyra.

4. COVID-19 mellkas CT - ELTÉRÉSEK

- 4.1. Típusos eltérések
- 4.2. Nem specifikus eltérések
- 4.3. Atípusos eltérések
- 4.4. Pneumonia irányában negatív vizsgálat
- 4.5. CT súlyossági index

4.1. Típusos eltérések

1. Kétoldali, perifériás GGO, +/- konszolidáció, +/- septalis megvastagodás
2. Többgócú kerek GGO +/- konszolidáció, +/- septalis megvastagodás
3. Előzőek + ún. crazy paving
4. Előzőek + úgynevezett „reverz haló” vagy Atoll jel
5. Szervülő pneumoniára jellemző egyéb eltérések (a betegség későbbi stádiumaiban)
6. Vaszkuláris kiszélesedés

Leletben az alábbi vélemény szerepeljen:

“COVID-19 pneumonia során gyakran leírt eltérések észlelhetők. Egyéb folyamatok (influenza, szervülő pneumonia, gyógyszertoxicitás, kötőszöveti betegségek) is okozhatnak hasonló képet.”

4.2. Nem specifikus eltérések

Típusos eltérések hiánya ÉS

- 1. Többgócú GGO +/- konszolidáció, melyek nem kerek és nem perifériásak**
- 2. Egyoldali GGO +/- konszolidáció, melyek nem kerek és nem perifériásak,**

Leletben az alábbi vélemény szerepeljen:

“Az eltérések fennálhatnak COVID-19 pneumonia esetében azonban nem specifikusak - más infekt és nem infekt folyamatok esetén jelen lehetnek.”

4.3. Atípusos eltérések

Típusos/nem specifikus eltérések hiánya ÉS

1. Lobáris / szegmentális eloszlású konszolidáció
2. GGO-val nem járó konszolidáció
3. Szoliter / néhány apró elszórt, nem kerek GGO

Leletben az alábbi vélemény szerepeljen:

“A látott eltérések atípusosak, vagy ritkán leírtak COVID-19 pneumonia esetében. Alternatív diagnózisok mérlegelendők.”

4.4. Pneumonia szempontjából negatív vizsgálat

A fenti eltérések hiánya

- 1. Mikronodulusok (centrilobularis, tree-in-bud, stb.)**
- 2. Kavitáció**
- 3. Perihilaris tejüveg homály**
- 4. Sima septalis megvastagodás + pleuralis folyadék (pulmonalis oedema mintázat)**
- 5. Subpleuralis reticularis rajzolatfokozódás GGO nélkül (fibroticus mintázat)**

Leletben az alábbi vélemény szerepeljen:

“COVID-19 pneumoniára utaló CT eltérések nem látszanak (COVID-19 pneumonia kezdeti stádiumában a CT vizsgálat negatív eredményű lehet!)”

4.5. CT súlyossági index

Lebényenként jelezni kell a parenchyma érintettségét.
A hozzátartozó pontszámokat összegezve kell súlyossági indexet számolni.

Súlyossági kategóriák:

Nincs érintett tüdőterület (0%)		0 pont
Enyhe érintettség (1-9%)		1 pont
Mérsékelt érintettség (10-24%)		2 pont
Közepes érintettség (25-49 %)		3 pont
Súlyos érintettség (50-74%)		4 pont
Kritikus érintettség (75%-nál nagyobb)		5 pont

Maximális pontérték: 25.

4.6. Leletezési útmutató COVID-19 irányú mellkas CT-k esetére

	Eltérések	Véleményben szerepeljen
4.1 Típusos eltérések	<ol style="list-style-type: none"> 1. Kétoldali, perifériás GGO, +/- konszolidáció, +/- septalis megvastagodás 2. Többgócú kerek GGO +/- konszolidáció, +/- septalis megvastagodás 3. Előzőek + ún. crazy paving 4. Előzőek + úgynevezett „reverz haló” vagy Atoll jel 5. Szervülő pneumoniára jellemző egyéb eltérések (a betegség későbbi stádiumaiban) 6. Vaszkuláris kiszélesedés 	COVID-19 pneumonia során gyakran leírt eltérések észlelhetőek. Egyéb folyamatok (influenza, szervülő pneumonia, gyógyszer toxicitás, kötőszöveti betegségek) is okozhatnak hasonló képet.
4.2 Nem specifikus eltérések	<p>Típusos eltérések hiánya ÉS</p> <ol style="list-style-type: none"> 1. Többgócú GGO +/- konszolidáció, melyek nem kerek és nem perifériásak 2. Egyoldali GGO +/- konszolidáció, melyek nem kerek és nem perifériásak, 	Az eltérések fennálhatnak COVID-19 pneumonia esetében azonban nem specifikusak - más infekt és nem infekt folyamatok esetén jelen lehetnek.
4.3 Atípusos eltérések	<p>Típusos/nem specifikus eltérések hiánya ÉS</p> <ol style="list-style-type: none"> 1. Lobáris / szegmentális eloszlású konszolidáció 2. GGO-val nem járó konszolidáció 3. Szoliter / néhány apró elszórt, nem kerek GGO 	A látott eltérések atípusosak, vagy ritkán leírtak COVID-19 pneumonia esetében. Alternatív diagnózisok mérlegelendőek.
4.4 COVID-19 Pneumonia szempontjából Negatív	<p>A fenti eltérések hiánya</p> <ol style="list-style-type: none"> 1. Mikronodulusok (centrilobularis, tree-in-bud, stb.) 2. Kavitáció 3. Perihilaris tejüveg homály 4. Sima septalis megvastagodás + pleuralis folyadék (pulmonalis oedema mintázat) 5. Subpleuralis reticularis rajzolatfokozódás GGO nélkül (fibroticus mintázat) 	COVID-19 pneumoniára utaló CT eltérések nem látszanak. (COVID-19 pneumonia kezdeti stádiumában a CT vizsgálat negatív eredményű lehet.)

Struktúrált leletező felület: <https://covid.neumannmedical.com/>

5. Az AXIS COVID-19 strukturált leletező rendszer használati útmutatója

A rendszer használata internetböngésző segítségével

Az AXIS rendszer internetböngészőn keresztül elérhető, használatához nem szükséges más program telepítése. Bizonyos esetekben azonban az intézményi informatikusoknak engedélyezniük kell a rendszer elérését az adott számítógépről. A Google Chrome, Mozilla Firefox és Microsoft Edge a rendszer által támogatott internetböngészők. Más egyéb böngészővel használva – pl. Safari, Opera, Androidos böngésző – előfordulhat, hogy a rendszer bizonyos funkció nem megfelelően működnek.

A leletek letöltéséhez kérjük engedélyezze a „pop-up”-okat böngészőjében.

A rendszer elérési címe:

<https://covid.neumannmedical.com/>

Regisztráció

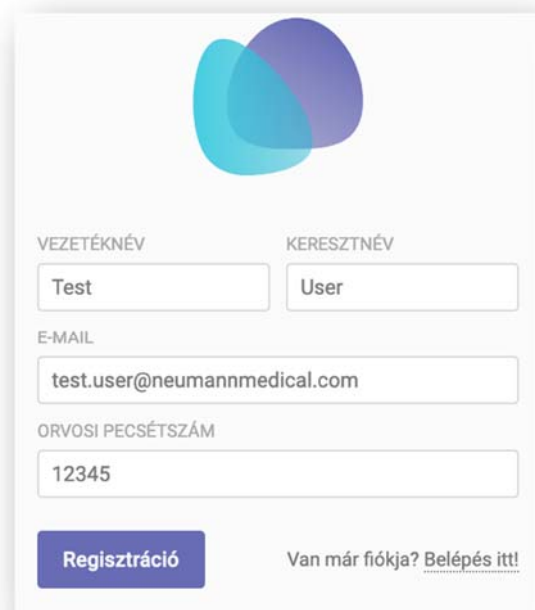
Az AXIS rendszer használta regisztrációhoz kötött, amennyiben nem rendelkezik még felhasználói fiókkal a bejelentkezési képernyőn a „Regisztráljon” gomb segítségével kezdeményezheti a regisztrációt.

A regisztrációhoz szükség van a felhasználó nevére, működő email címre, valamint megadható az orvosi pecsétszám, de nem kötelező. Az adatok kitöltését, valamint a nyilatkozatok elfogadását követően a „Regisztráció” gomb aktívvá válik.

Regisztrációt követően a rendszer egy automatikus email üzenetet küld a megadott email címre. Az emailben található link segítségével a felhasználó megadhatja rendszer eléréséhez szükséges választott jelszavát.

Bejelentkezés a rendszerbe

A regisztrációt követően a „Bejelentkezési képernyő” jelenik meg, ahol az email címet és a hozzá tartozó jelszót kell megadni. Ha az email cím és jelszó mezők ki vannak töltve, a „Belépés” gomb aktívvá válik. A gombra kattintva lehet bejelentkezni a rendszerbe.



VEZETÉKNÉV: Test

KERESZTNÉV: User

E-MAIL: test.user@neumannmedical.com

ORVOSI PECSÉTSZÁM: 12345

Regisztráció

Van már fiókja? [Belépés itt!](#)

Páciensek listája

Bejelentkezést követően az alapértelmezett képernyő a páciensek listája, ez a menüpont szolgál a rendszerben lévő páciensek kezelésére, áttekintésére, ellátási események rögzítésére, valamint azok utólagos megtekintésére. Szintén ezen a menüponton keresztül érhető el az ellátási eseményekhez tartozó leletek generálása.

A páciens listán csak azok a páciensek jelennek meg akiket az adott felhasználó rögzített a rendszerbe.

Az áttekintő páciens listán a páciensek alap adatait láthatjuk, valamint az ellátási események megtekintésére, rögzítésére, páciens adatainak módosítására, szolgáló ikonokat.

A páciens lista elemei az oszlop fejlécekre kattintva (Azonosító, Életkor, Nem, Utolsó ellátás időpontja) növekvő, vagy csökkenő sorba rendezhetők.

Új páciens rögzítése

A rendszerbe új páciens rögzítésére a Páciensek menüben található „Páciens regisztráció” gombra kattintva van lehetőség.

A képernyő jobb oldalán megjelenő felületen adhatók meg a páciens adatai. A páciens azonosítóját a rendszer automatikusan generálja, kötelező megadni a páciens nemét, és lehetőség van rögzíteni a páciens születési évét. Az adatok kitöltését követően a regisztrálás gomb aktívvá válik.

A beregisztrált páciens ezután megjelenik a páciens listán.

Páciensek áttekintő nézete

A páciens listán a „megtekint” ikonra vagy a páciens sorára kattintva a páciensek áttekintő nézete felület jelenik meg a képernyő jobb oldalán.

Az „Ellátások” fül alatt található a páciens korábbi ellátási eseményei. Itt van

The screenshot shows a web application interface for patient management. At the top, there is a navigation bar with a logo and a menu icon. The main header is titled "Páciensek" (Patients). Below the header, there are two buttons: "Páciens regisztráció" (Patient registration) and "Frissítés" (Refresh). The "Páciens regisztráció" button is highlighted with a purple border. Below the buttons, there are input fields for "TAJ" and "Teljes név" (Full name). The main content area is titled "Páciens regisztrálása" (Patient registration). It contains a form with the following fields: "Alapadatok" (Basic data), "AZONOSÍTÓ" (Identifier) with the value "COVID Páciens 14", "SZÜLETÉSI ÉV" (Year of birth) with a dropdown menu showing "2000", and "NEM" (Gender) with a dropdown menu showing "Férfi". Below the form, there is a section for "Vizsgálatok" (Examinations) with a button labeled "COV COVID-19". At the bottom of the registration form, there is a blue button labeled "Páciens regisztrálása". Below the registration form, there is a patient overview card for "COVID PÁCIENS 13". The card shows the patient's age as "~88 év" and gender as "FÉRFI". Below the card, there are tabs for "Páciens adatai", "Ellátások 1", and "DICOM felvételek". The "Ellátások 1" tab is active. Below the tabs, there is a blue button labeled "Új űrlap (ellátás) rögzítése". Below the button, there is a list of examinations. The first entry is "01 PISZKOZAT COVID-19 v.1" with a date and time of "2020-04-05 14:56". Below the entry, there is a button labeled "COV COVID-19" and a name "Tóth Máté".

lehetőségünk új ellátási eseményt rögzíteni, a korábbi ellátási eseményeket megtekinteni. A korábban rögzített ellátási események kártyákként jelennek meg egymás alatt.

Új ellátási esemény rögzítése, mentése

Új ellátási esemény rögzítéséhez az „Új űrlap (ellátás) rögzítése” gombra kell kattintani a páciens áttekintő nézetében.

Űrlap kitöltése

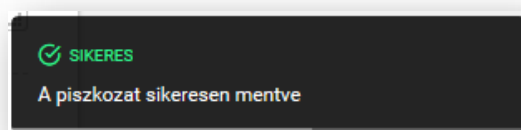
A listából kiválasztva az űrlapot megnyílik az űrlap kitöltő felület, aminek bal oldalán a páciens alap adatai, az űrlap mentési állapota, az utolsó mentés időpontja, valamint az űrlap szegmensei láthatók. A jobb oldalán pedig az űrlap tartalma helyezkedik el.

A szegmensekre kattintva az űrlap megfelelő része jelenik meg a jobb oldali felületen.

Az űrlapon szereplő bizonyos mezők alapértelmezett értékkel rendelkezhetnek, ami tovább gyorsítja az adatbevitelt. Ezen mezők értékei átírhatók.

A vizsgálati űrlapok bizonyos mezőinek vagy egész moduljainak, részeinek függősége lehet az űrlapon szereplő más mezőktől. A függött mezők értékétől függően jelennek meg a függő mezők az űrlapon.

Az űrlap kitöltés közben a rendszer 1 percenként automatikus piszkozat mentést készít, ennek sikerességéről a képernyő jobb oldalán megjelenő üzenetben értesít.

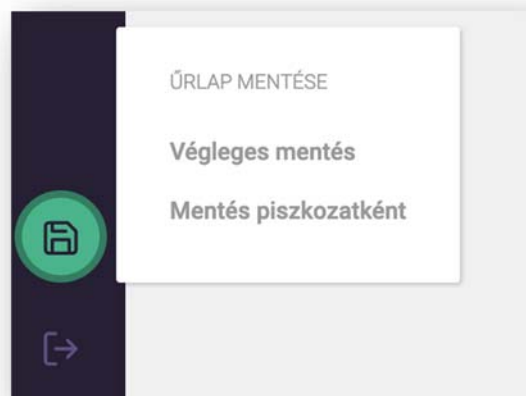


Kitöltött űrlap mentése, lelet megtekintése

A felhasználónak lehetősége van manuálisan is piszkozatban menteni az űrlapot. Ehhez a képernyő bal alsó sarkában lévő mentés ikonra kell kattintania, majd a mentés piszkozatként lehetőséget választani. Ennek hatására az űrlap tartalmát a rendszer elmenti, és az űrlap nem záródik be.

Az űrlap teljes kitöltését követően a felhasználó véglegesen is mentheti azt.

Az űrlap véglegesítéséhez szintén a képernyő bal alsó sarkában lévő mentés ikonra kell kattintani és ott a „Végleges mentés” lehetőséget választani. Ekkor a rendszer az űrlap tartalmát elmenti, ennek sikerességéről a képernyő jobb oldalán megjelenő üzenetben értesít, valamint a bal oldali sávon jelzi az űrlap állapotának változását.



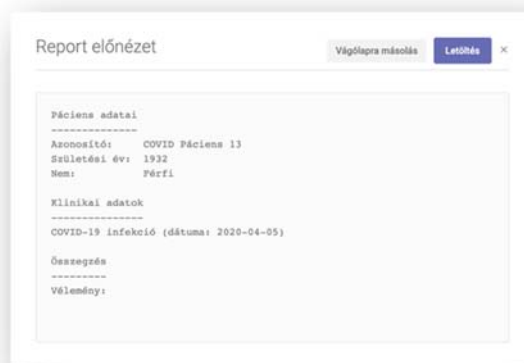
Ekkor a képernyőn megjelenik a kitöltött űrlaphoz tartozó lelet előnézete.

A "Vágólappra másolás" gomb segítségével a megjelenített lelettartalom másolásra kerül, és másik programba illeszthető a beillesztés segítségével.

A „Letöltés” gombra kattintva a megjelenített lelettartalom lementésre kerül a felhasználó számítógépére az internetböngésző beállításai szerinti könyvtárba.

Az űrlapból a képernyő bal alsó sarkában lévő „Kilépés az űrlapból” ikonra kattintva lehet.

A kilépést követően a páciens áttekintő nézetére irányít vissza a rendszer.



Lelet generálása

A kitöltött űrlap véglegesítését -végleges mentés- követően a rendszer automatikusan generál magyar, illetve a későbbiekben angol nyelvű leletet. A lelet megtekintéséhez az adott ellátási esemény kártyáján lévő menüben (3 pötty) „Riport letöltése” gombra kell kattintani.

A gombra kattintva a rendszer az internetböngésző beállításaitól függően, vagy lementi azt a számítógépre, vagy megjeleníti.

Korábbi ellátási esemény szerkesztése

Amennyiben az űrlap véglegesítését és a lelet generálását követően, a lelet tartalmában módosítás szükséges, lehetőség van az adott ellátási eseményhez tartozó űrlap szerkesztésére a „Szerkeszt” menüpontot választva. Ekkor ismét megnyílik az űrlap kitöltő felület. Az űrlap módosítását követően az ismételt végleges mentéssel a lelet újra generálható.

Ellátási esemény törlése

Ellátási esemény törlésére az ellátási eseményekhez tartozó menüből (3 pötty) van lehetőség.

A törlést követően az adott ellátási esemény kártyája kiszürkül a listában, és semmilyen funkció nem lesz hozzá elérhető (megtekintés vagy lelet generálás).

Az ellátási esemény kártyája a törlést követően sem fog az ellátási események listájáról eltűnni, az ellátási esemény kártyáján lévő kuka ikon jelzi, hogy törölt elemről van szó.

Profil

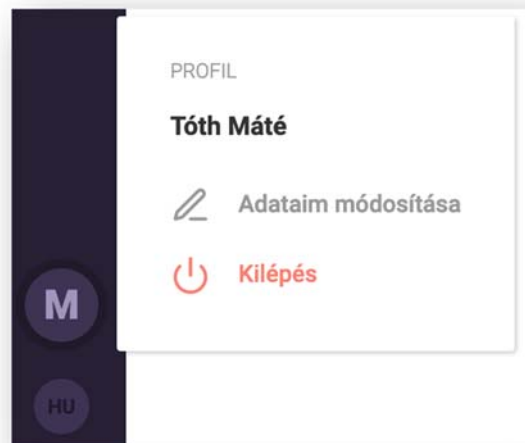
A képernyő bal oldalán megjelenő menüsáv alsó részén található profil ikonra kattintva lehetősége van a felhasználóknak a saját adataik megtekintésére, módosítására. Ehhez a megnyíló ablakban az „Adataim módosítása” lehetőséget kell választani.

Kilépés

A rendszerből való kilépésre a képernyő bal oldalán található menüsáv alján lévő profil menüpont alatt található „kilépés” gombra kattintva van lehetőség.

Automatikus kiléptetés

A rendszer a bejelentkezett felhasználót automatikusan is kilépteti abban az esetben, ha egy előre paraméterezett ideig teljesen inaktív volt. Ekkor egy egy perces visszaszámláló jelenik meg a képernyőn, amikor a számláló nullához ér a rendszer kilépteti a felhasználót. Ha a visszaszámlálás közben felhasználói aktivitást érzékel a rendszer a visszaszámláló képernyő eltűnik, és megszakad a kiléptetés.



Súgó

A rendszerben elérhető súgó használatához a felhasználó képernyők jobb felső sarkában található súgó ikonra kell kattintani.

6. Irodalomjegyzék

1. A Francia Radiológus Társaság magyarra fordított COVID mellkas CT sablonja.
http://www.socrad.hu/upload/radiologia/document/covid_19_sablon_ct_lelet.pdf?web_id=
2. Radiological Society of North America Expert Consensus Statement on Reporting Chest CT Findings Related to COVID-19. Endorsed by the Society of Thoracic Radiology, the American College of Radiology, and RSNA.
Scott Simpson, Fernando U. Kay, Suhny Abbara, Sanjeev Bhalla, Jonathan H. Chung, Michael Chung, Travis S. Henry, Jeffrey P. Kanne, Seth Kligerman, Jane P. Ko, Harold Litt
Published Online: Mar 25 2020. <https://doi.org/10.1148/ryct.2020200152>
3. CT Imaging Features of 2019 Novel Coronavirus (2019-nCoV)
Michael Chung, Adam Bernheim, Xueyan Mei, Ning Zhang, Mingqian Huang, Xianjun Zeng, Jiufa Cui, Wenjian Xu, Yang Yang, Zahi A. Fayad, Adam Jacobi, Kunwei Li, Shaolin Li, Hong Shan
Published Online: Feb 4 2020. <https://doi.org/10.1148/radiol.2020200230>
4. Imaging Profile of the COVID-19 Infection: Radiologic Findings and Literature Review
Ming-Yen Ng, Elaine YP Lee, Jin Yang, Fangfang Yang, Xia Li, Hongxia Wang, Macy Mei-sze Lui, Christine Shing-Yen Lo, Barry Leung, Pek-Lan Khong, Christopher Kim-Ming Hui, Kwok-yung Yuen, Michael David Kuo
Published Online: Feb 13 2020. <https://doi.org/10.1148/ryct.2020200034>
5. Pre- and Posttreatment Chest CT Findings: 2019 Novel Coronavirus (2019-nCoV) Pneumonia
Ya-ni Duan, Jie Qin
Published Online: Feb 12 2020. <https://doi.org/10.1148/radiol.2020200323>
6. Longitudinal CT Findings in COVID-19 Pneumonia: Case Presenting Organizing Pneumonia Pattern
Yan Wu, Yuan-liang Xie, Xiang Wang
Published Online: Feb 14 2020. <https://doi.org/10.1148/ryct.2020200031>
7. Organizing Pneumonia: Perilobular Pattern at Thin-Section CT
Masuo Ujita, Elisabetta A. Renzoni, Srihari Veeraraghavan, Athol U. Wells, David M. Hansell
Published Online: Sep 1 2004. <https://doi.org/10.1148/radiol.2323031059>
8. Relation Between Chest CT Findings and Clinical Conditions of Coronavirus Disease (COVID-19) Pneumonia: A Multicenter Study
Wei Zhao, Zheng Zhong, Xingzhi Xie, Qizhi Yu, and Jun Liu
American Journal of Roentgenology: 1-6. <https://doi.org/10.2214/AJR.20.22976>
9. Coronavirus Disease 2019 (COVID-19): Role of Chest CT in Diagnosis and Management
Yan Li and Liming Xia
American Journal of Roentgenology: 1-7. <https://doi.org/10.2214/AJR.20.22954>

10. Korona vírus (COVID-19) – KÉPALKOTÁS – radiologia.hu

https://radiologia.hu/hirek/kategoria/radiologia-vilaga/korona-virus-covid19--kepalkotas_1584015004